

Dra. Blanca Rosa Carrasco Díaz<sup>1</sup>  
Dr. Rodolfo Franco Castellanos

## Síndrome de impactación ulnocarpal

### RESUMEN

**Introducción:** Una causa común de dolor en la muñeca, en el lado cubital, son los síndromes de impactación. Existen varios tipos asociados a la morfología del cúbito distal y la etiología, en la mayoría de los casos, es adquirida, condi-

cionando un proceso crónico-degenerativo.

**Caso clínico:** El caso que a continuación presentamos corresponde a uno de estos síndromes, que recibe el nombre de impactación ulnocarpal.

**Discusión:** Son varios los síndromes que se asocian con el dolor de muñeca en el lado

cubital, por lo que es necesario hacer el diagnóstico diferencial.

**Palabras clave:** Síndrome de impactación, edema, condromalacia, fibrocartílagos triangular.

*Continúa en la pág. 93*

<sup>1</sup> Hospital de Traumatología y Ortopedia Lomas Verdes, Instituto Mexicano del Seguro Social (IMSS), Av. Lomas Verdes y Blvd. M. Ávila Camacho, Lomas Verdes, 53120, Naucalpan, Estado de México.  
Copias (**copies**): Dra. Blanca Rosa Carrasco Díaz E-mail: blanquiscarr@hotmail.com

### Introducción

Existen varias causas del dolor de muñeca que, por ser poco frecuentes, no son consideradas en primera instancia, entre ellas está el dolor en el lado cubital.<sup>1</sup>

Existen varias etiologías y síndromes que conforman entidades complejas y que están relacionados con el índice radioulnar o varianza cubital, lo cual condiciona diferentes tipos de lesiones en los huesos proximales del carpo, como piramidal y semilunar (y en forma secundaria en el grande) y al complejo fibrotriangular, que es el principal componente en la estabilización de la muñeca, entre ellos se incluye al síndrome de impactación ulnocarpal.<sup>2-4</sup>

### Caso clínico

Paciente masculino de 46 años, casado, religión católica, de ocupación panadero.

AHF y APNP: sin relevancia para el padecimiento actual.

APP: cirugía de muñeca izquierda 10 meses antes por quiste del semilunar.

Padecimiento actual: inicia de forma insidiosa con dolor en la muñeca derecha sin antecedente de traumatismo, limitación a los movimientos y aumento del volumen de los tejidos blandos.

Exploración física: muñeca derecha con edema de tejidos blandos, arcos de movilidad limitados y dolorosos. Fuerza muscular 5/5, sensibilidad normal, sin afectación vascular. Dolor al palpar el espacio cubito-carpiano. Tinnel y Phallen negativas; éstas últimas son maniobras para explorar el nervio mediano.

### Estudios realizados

#### Evolución

Se diagnosticó como un síndrome de impactación ulnocarpal secundario a fractura de apófisis estiloides. Recordemos que el paciente no sufrió traumatismo en forma abrupta; sin embargo, presentó una fractura por sobreuso de la articulación en su oficio de panadero (*Figura 1*).

Las fracturas de la apófisis estiloides pueden ser de origen traumático (asociado a fractura radio distal) o aisladas de tipo degenerativo por traumatismo crónico constante y permanente como consecuencia de la actividad laboral (sobreuso) como en este caso.

#### Fisiopatogenia y biomecánica de la lesión

El fragmento libre actúa como cuerpo extraño y causa un proceso inflamatorio. Con los movimientos diarios comprime el piramidal y semilunar (*Figuras 1 y 2 a, b y c*).

Se asocia frecuentemente con la rotura del complejo fibrotriangular, que causa dolor e inestabilidad radiocubital (*Figuras 4 a, b y c*).

**ABSTRACT**

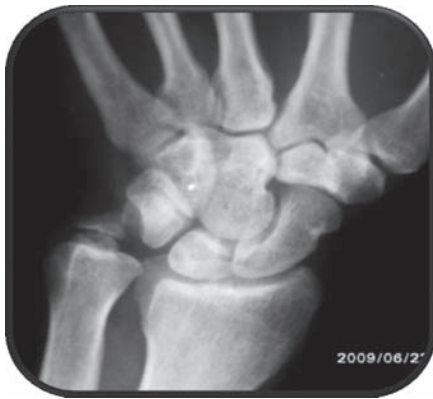**Introduction:** A common cause of pain in the cubital side of the wrist is the impingement syndrome, of which several types associated to the

morphology of the ulna distal exist, the etiology in most of the cases is acquired, conditioning a chronic-degenerative process.

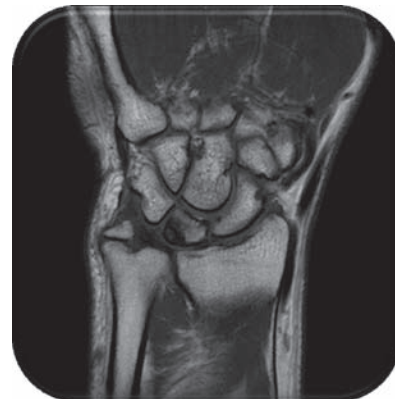**Clinical case:** The case shown below corresponds to one of these syndromes, referred as ulnocarpal impingement syndrome.

**Discussion:** There are several syndromes that are associated to wrist's pain in the cubital side, for what is necessary to make the differential diagnosis.

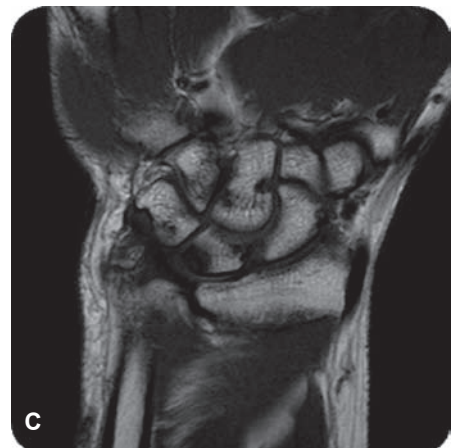
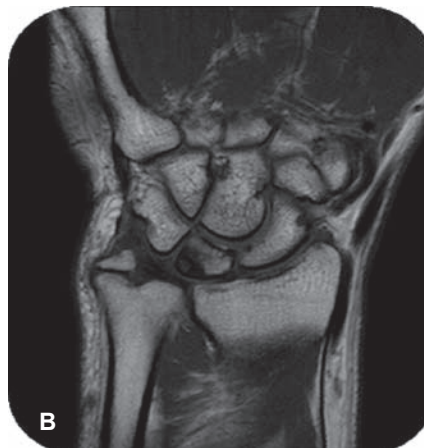
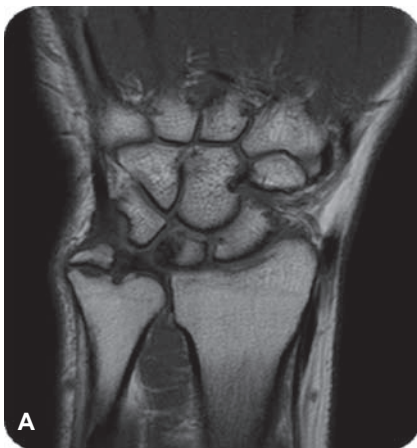**Key words:** Impingement syndrome, edema, chondromalacia, triangular fibro cartilage.



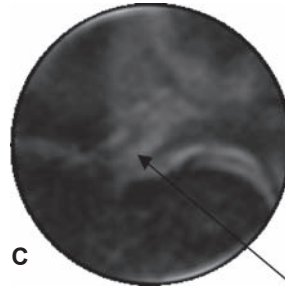
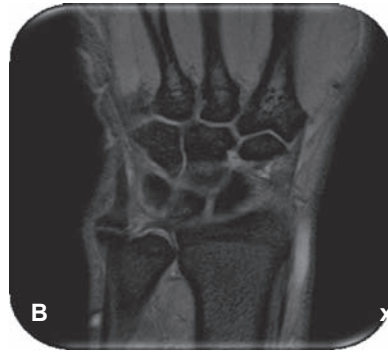
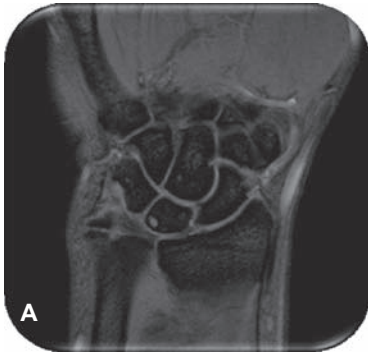
**Figura 1.** Radiografía dorsopalmar de la muñeca derecha con: fractura de la apófisis estiloides cubital, varianza cubital positiva, aumento en el espacio semilunopiramidal, deformidad del piramidal, quiste subcentral en el semilunar, esclerosis de las superficies distales del radio y cúbito. Se complementó con resonancia magnética de la muñeca.



**Figura 3.** *Varianza cubital positiva* que significa que el cúbito es más largo que el radio (sin incluir la apófisis estiloides) lo que condiciona pinzamiento ulnocarpal.

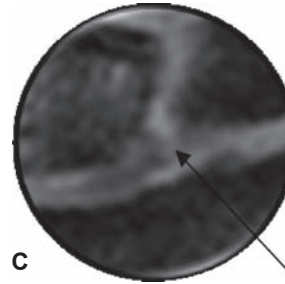
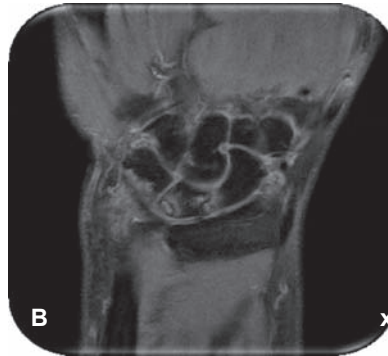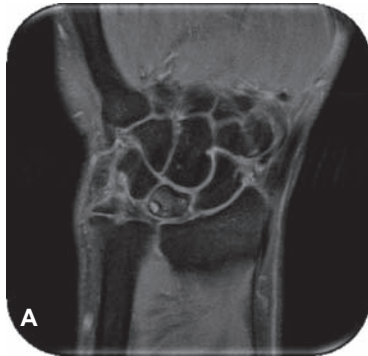


**Figuras 2a, 2b y 2c.** Secuencias ponderadas en t1 spin eco plano coronal en donde se corrobora la fractura de apófisis estiloides cubital no reciente, condromalacia del piramidal y edema del semilunar (cara cubital).



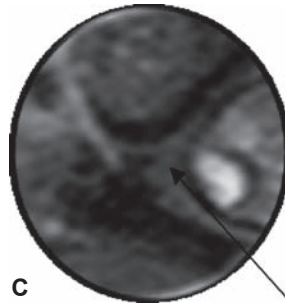
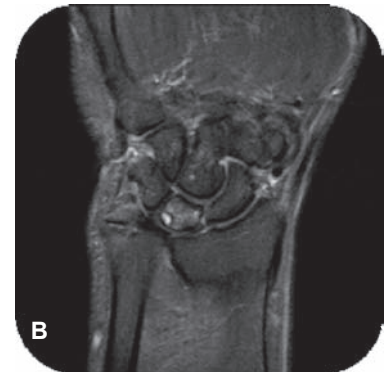
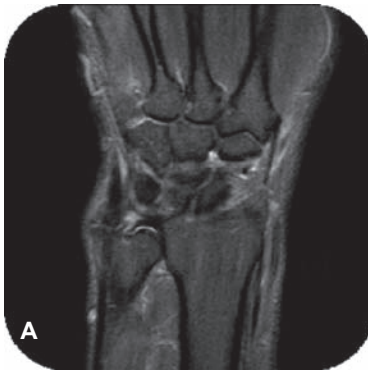**Figura 4c.** Rotura del fibrocartilago triangular.

**Figuras 4a, 4b.** Imágenes en plano coronal en densidad de protones donde se identifica el quiste del semilunar (cara cubital), así como ruptura del fibrocartilago triangular.



**Figura 5c.** Ligamento escafoi-deosemilunar.

**Figuras 5a, 5b.** Se define mejor la disminución en el espesor del cartilago en el piramidal (cara cubital), con bordes irregulares debido a condromalacia.



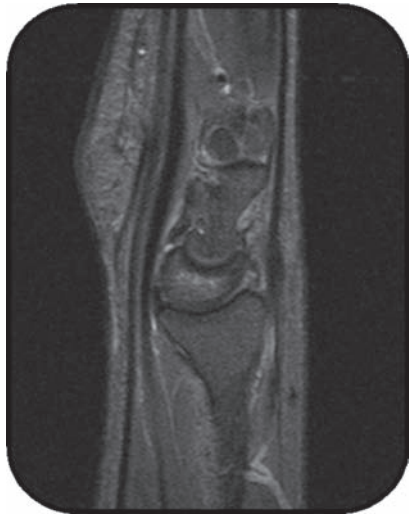**Figura 6c.** Rotura del ligamento semiluno-piramidal.

**Figuras 6a, 6b.** Secuencia en plano coronal en STIR.

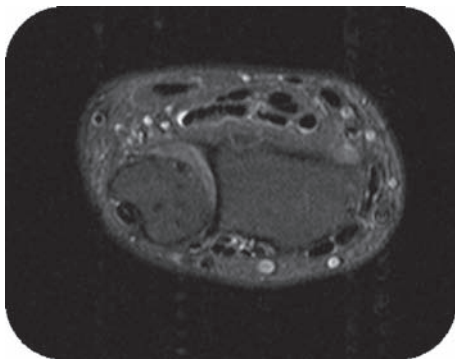
### Tipos de fractura de la apófisis estiloides

*Tipo I.* El fragmento desprendido es el más distal, por lo que la inserción del fibrocartilago triangular no se afecta. (Figura 9. Imagen tomada de: Imaging findings in ulnar-sided wrist impaction syndromes. Radiographics 2002;22:105-121).

*Tipo II.* El fragmento desprendido es el más proximal por lo que la inserción fibrocartilago triangular queda libre y condiciona inestabilidad. (Figura 10. Imagen tomada de: Imaging findings in ulnar-sided wrist impaction syndromes. Radiographics 2002;22:105-121).



**Figura 7.** Secuencia ponderada en plano sagital t2 con supresión grasa. El semilunar está ligeramente desplazado hacia la cara palmar por lo que la alineación radio-semilunar-grande se altera. Este hallazgo indica inestabilidad volar (palmar). El cúbito está situado posteriormente con respecto al radio.

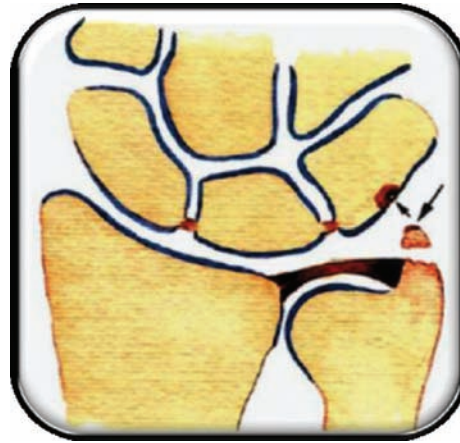

**Figura 8.** En el plano transversal, secuencias t2 con supresión grasa y STIR, se corrobora la situación posterior (dorsal) del cúbito con respecto al radio, que sobresale de la superficie radial.

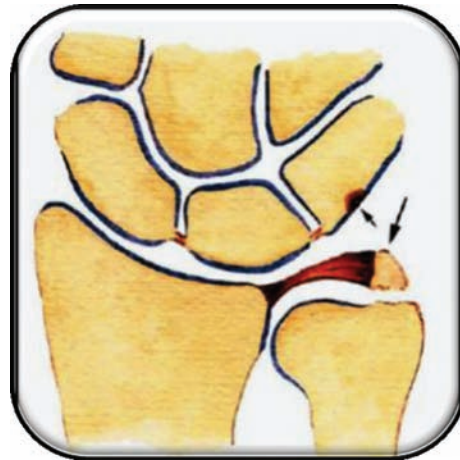Fue tratado quirúrgicamente con acortamiento cubital y colocación de una placa de compresión dinámica de 8 orificios. La apófisis estiloides se conservó ya que el fibrocartilago triangular mantenía su elasticidad (efecto trampolín) y para preservar su inserción (*Figuras 11a y 11b*).

### **Discusión**

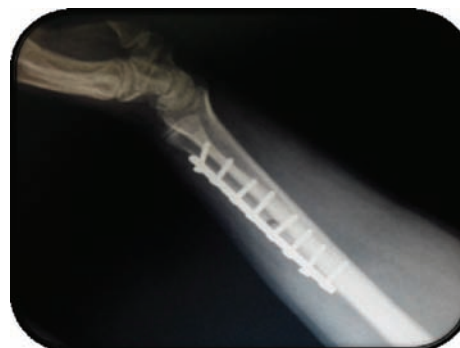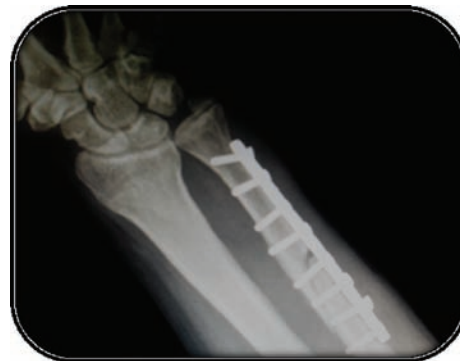Lo más importante es hacer el diagnóstico diferencial porque son varios los síndromes asociados con el dolor de muñeca en el lado cubital y su pronóstico y tratamiento son diferentes. A continuación presentamos los diagnósticos diferenciales que se asocian comúnmente con este tipo de casos.



**Figura 9.**



**Figura 10.**



**Figura 11.**

### Diagnósticos diferenciales

**Síndrome de impactación estilóidea.** Ocurre debido a una apófisis estiloides larga; es decir, que mide más de 6 mm. La afectación ocurre en la apófisis estiloides y el piramidal y no en el resto de los huesos del carpo; causa condromalacia, sinovitis y edema. Más tarde se presenta inestabilidad semilunopiramidal. (Figura 12. Imagen tomada de: Imaging findings in ulnar-sided wrist impaction syndromes. Radiographics 2002;22:105-121).

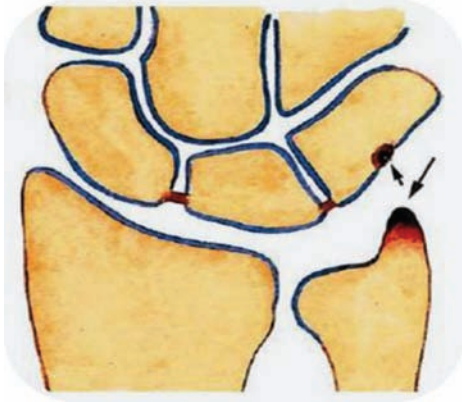


Figura 12.

**Hueso accesorio.** Una variante anatómica que es un hueso accesorio llamado lúnula o bien os triangulare. Imagen en plano coronal eco gradiente que demuestra una apófisis estiloides cubital larga, además de un hueso accesorio parcialmente fusionado a ella, que es la lúnula (flecha). (Figura 13. Imagen tomada de: Bergquist Thomas. MRI of the musculoskeletal System. 5<sup>th</sup> edition. Philadelphia: Lippincott Williams & Wilkins, 2005).

**Síndrome de impactación ulnar.** Ocurre debido a una varianza cubital positiva. La apófisis estiloides es de longitud normal y está íntegra (Figura 3). Ocasiona

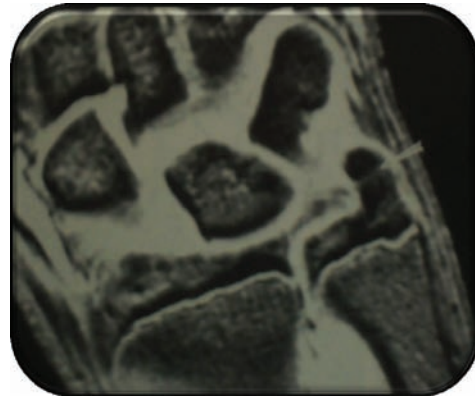


Figura 13.

impactación crónica del cúbito hacia el semilunar, principalmente, por lo que los hallazgos son:

Edema y condromalacia del semilunar principalmente, en menor grado del piramidal y de la superficie cubital (Figuras 2 a, b y c).

Rotura del fibrocartilago triangular (tipo degenerativa) y del ligamento semiluno-piramidal. Finalmente inestabilidad y osteoartritis (Figuras 4 a, b y c).

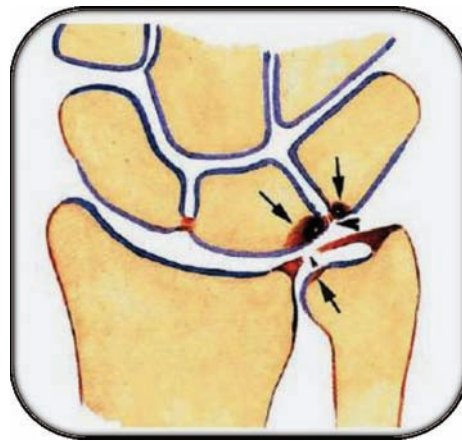


Figura 14.

### Referencias

1. Cerezal L. Imaging findings in ulnar-sided wrist Impaction Syndromes. Radiographics 2002;22(1):105-121.
2. Zlatkin M. MR imaging of ligaments and triangular fibrocartilage complex of the wrist. Magn Reson Imaging Clin N Am 2004;12:301-331.
3. Shin AY. Ulnar-sided wrist pain. The Journal of Bone & Joint Surgery 2004;86-A(7):1560-1573.
4. Siegel S, White LM, Brahme S. Magnetic Resonance Imaging of the Musculoskeletal System. Part 5. The Wrist. Clin Orthop Relat Res 1996;(332):281-300.
5. Bergquist T. MRI of the musculoskeletal System. 5<sup>th</sup> edition. Philadelphia: Lippincott Williams & Wilkins, 2005.
6. Oneson S. MR Imaging Interpretation of the Palmer Classification of Triangular Fibrocartilage Complex Lesions. Radiographics 1996,16(1):97-106.